

# IMPLANTOLOGIE

# Journal

10 2016

### Fachbeitrag | Prothetik

Wie ist die Genauigkeit von Bohrschablonen einzuschätzen?

Seite 20

### CME | DGZI Peer-reviewed

Sofortimplantation mit partieller Sofortbelastung

Seite 28

### DGZI intern

46. Internationaler Jahreskongress der DGZI in München


Seite 46

### Markt | Interview

Vertrauen durch stetige Weiterentwicklung

Seite 62

inkl.  
CME-Webinar  
CME-Artikel




2

CME-Punkte

Patienten äußern in der Praxis immer häufiger den Wunsch nach unmittelbarer Versorgung: Zahnentfernung, Implantatinsertion, festsitzende Versorgung – am selben Tag. Dieser Wunsch steht im Gegensatz zur von Brånemark et al.<sup>1</sup> vertretenen Auffassung, dass die Osseointegration von Implantaten im Wesentlichen durch zwei Maßnahmen zu sichern sei. Erstens sollte das Implantat primär gedeckt bleiben und zweitens sollte es erst nach einer Einheilphase von vier bis sechs Monaten belastet werden. Tatsächlich führte dieses bekannte Vorgehen in der Vergangenheit zu höheren Erfolgsraten.<sup>2</sup> Aus Sicht der Patienten hat es allerdings viele Nachteile. Bereits 2004 wurde der im Folgenden beschriebene Patientenfall publiziert.<sup>3</sup>

Dr. Dr. Fangmann  
[Infos zum Autor]

Literatur



## Sofortimplantation mit partieller Sofortbelastung

Dr. med. Dr. med. dent. Rainer Fangmann, M.Sc., ZA Michael Stoppa, ZTM Klaus Herrmann

Für viele Implantatpatienten ist eine Einheilphase von vier bis sechs Monaten mit einer herausnehmbaren Interimsprothese unvorstellbar. Diese Zeiträume sind aus funktionellen wie auch psychischen und beruflichen Gründen schwer zu ertragen. Nachdem einige Kliniker bereits in den 1970er-Jahren Konzepte zur Sofortbelastung von Implantaten entwickelten, wurden mehrere interessante experimentelle und klinische Studien, aber insbesondere Fallberichte zum Konzept der Sofortbelastung publiziert.<sup>4</sup> Nach Erfahrung entscheiden die von Davarpanah und Martínez zusammengestellten Kriterien über den Erfolg der

Sofortbelastung nach Implantation, die sowohl mit einer Spätimplantation, einer verzögerten Sofortimplantation als auch einer Sofortimplantation kombiniert sein kann.<sup>5</sup> So empfehlen Davarpanah und Martínez beispielsweise Schraubenimplantate mit einer Länge von >10mm, um eine angemessene mechanische Retention zu erzielen. Gleichzeitig sollten die sofortbelasteten Implantate möglichst so entlang des Kieferbogens angeordnet sein, dass ihr Bewegungsspielraum eingeschränkt wird.

Die Praxis des Autors versorgt zahnlose Kiefer anhand der Vorgaben von Davarpanah und Martínez mit min-

destens zehn Implantaten, wobei vier oder mehr sofort mit einem Langzeitprovisorium versorgt werden. Je mehr Implantate das Langzeitprovisorium tragen, umso besser verteilen sich die Okklusionskräfte.

Davarpanah und Martínez empfehlen weiterhin, dass der provisorische Ersatz in sich starr sein sollte z. B. mit einer Metallverstärkung und distale Extensionen sollten nicht über die Breite eines Zahns ausgedehnt werden. Der Interimsersatz darf provisorisch zementiert sein, wenn gewährleistet ist, dass dieser in den ersten Monaten der Einheilphase zementiert bleibt – da das Abziehen die Osseo-

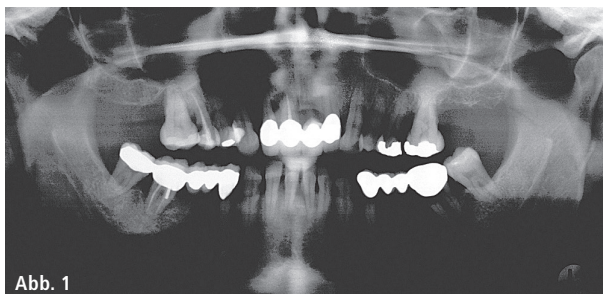


Abb. 1

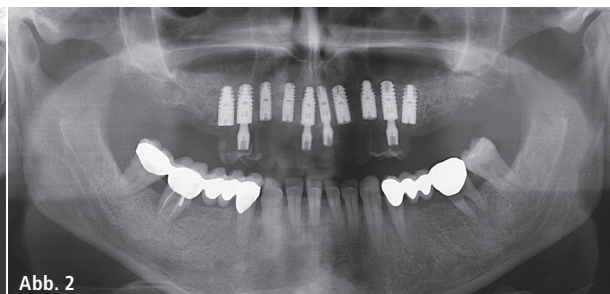


Abb. 2

Abb. 1: Präoperatives OPG. – Abb. 2: Postoperatives OPG.



integration und damit die Implantate gefährden würde.

Eine Sofortversorgung und/oder Sofortbelastung im Oberkiefer zeigt auch heute noch ein größeres Risiko als vergleichbare Versorgungsformen im Unterkiefer. Wolfart kommt zu der Feststellung, dass „bei sechs bis acht Implantaten (...) eine Frühbelastung mit festsitzenden Restaurationen (Metallgerüst notwendig) möglich [ist]. Die unbelastete Einheilzeit beträgt mindestens sechs Wochen und die Knochenqualität nach Lekholm und Zarb muss den Typen 1 bis 3 entsprechen“.<sup>6,7</sup> Lang et al. analysierten in ihrem systematischen Review aus dem Jahr 2012 die Überlebens- und Erfolgsrate von Sofortimplantaten mit einem Ergebnis > 98 Prozent nach zwei Jahren.

### Fallbeschreibung

2004 stellte sich eine 56-jährige Patientin vor, die im Oberkiefer ein parodontal vorgeschädigtes Gebiss von den ersten Molaren im ersten Quadranten bis zum ersten Molaren der Gegenseite aufwies. Im Frontzahnggebiet bestand eine Brücke von 12 über 11 nach 22 mit zum Teil wurzelkanalbehandelten und wurzelresezierten Zähnen. Die Prämolaren und Molaren wiesen einen ansteigenden Lockerungsgrad auf. Aufgrund der parodontalen Vorbehandlung war die Gingiva mittlerweile reizlos. Präoperativ wurde eine Bohrschablone mit Bohrhilfen in den Regionen von 16 nach 26 angefertigt. Zudem wurde ein Eierschalenprovisorium von 16 nach 26 angefertigt. Bei diesem wurde in Position des ersten Molaren jeweils ein prämolarisierendes Zwischenglied ausgearbeitet.

Unter Allgemeinanästhesie, die auf Wunsch der Patientin durchgeführt wurde, wurden zunächst alle Oberkieferzähne entfernt. Im Anschluss an die Kürettage der Alveolen und der Standardpräparation der endgültigen Implantatstollen mit Fräsen in aufstei-

gender Reihenfolge, wurden zehn Implantate (ANKYLOS®) in den Regionen von 15 bis 25 gesetzt. Die Implantate wurden circa 1 mm subkrestal gesetzt. Die im Rahmen der Implantation gewonnenen Knochenspäne wurden zur Augmentation in der gesamten Region von 16 bis 26 genutzt. Die Extraktionsalveolen bestimmten die Implantatdurchmesser, es kamen Durchmesser von 3,5 bis 4,5 mm (ANKYLOS® A und B) zur Anwendung. Bedingung für die Sofortversorgung bzw. Sofortbelastung sind eine ausreichende Primärstabilität bei adäquater Knochenqualität sowie eine provisorische oder definitive Versorgung mit möglichst polygonaler Verblockung.<sup>8</sup> Folglich wurden die Implantate in regio 14, 11, 21 und 24 mit Aufbauten (SynCone®) versorgt. Diese nahmen das vorgefertigte Eierschalenprovisorium auf, das eine entsprechende Unterfütterung (Trim®) erfuhr und dann mit provisorischem Zement eingesetzt wurde. Dieses Provisorium verblieb für sieben Monate in situ. Danach erfolgte die Freilegung der nach klassischem Konzept osseointegrierten Implantate. Die Patientin wurde von regio 13 bis 23 mit zementierten Vollkeramik-Einzelzahnkronen auf Zirkonoxidaufbauten versorgt. In der Prämolaren-Molaren-Region wurde jeweils eine verschraubte Freibrücke inkorporiert. Grundlage für die Herstellung dieser zahntechnischen Arbeit war im Bereich der verschraubten Freibrücke eine präzise Implantatabformung. Es kam die einfache direkte Methode mit Verblockung zur Anwendung, d.h. es wurden verschraubte retentive Übertragungspfeiler intraoral zusätzlich untereinander mit Kunststoff verblockt. 2006 wurde dann der Unterkiefer links nach dem oben beschriebenen prothetischen Sofortversorgungskonzept versorgt. Im Jahr 2007 folgte dann der vierte Quadrant. Die definitive prothetische Versorgung erfolgte noch mit der üblichen, metallkeramischen Verblendprothetik auf Standardabutments.

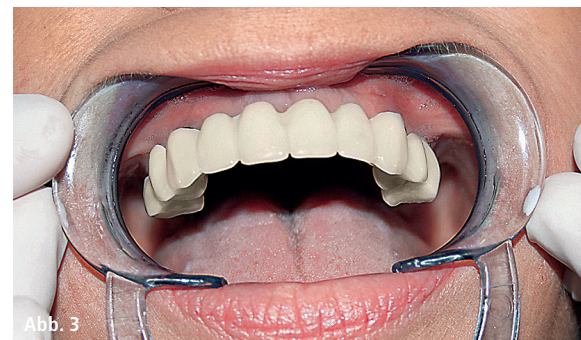

Abb. 3

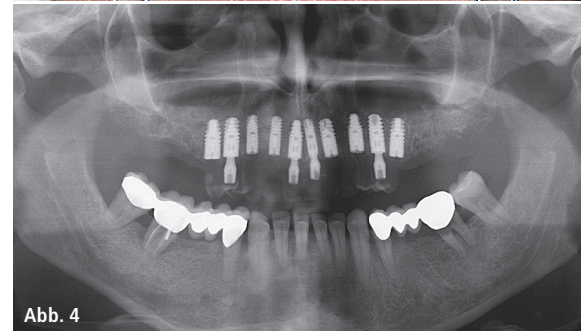


Abb. 4

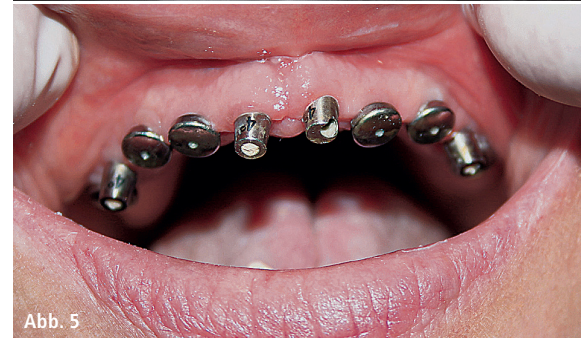

Abb. 5

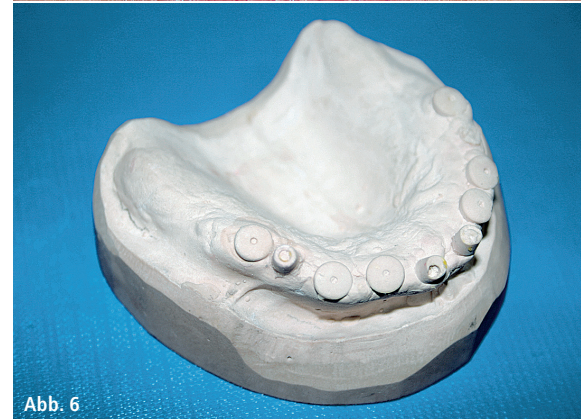

Abb. 6

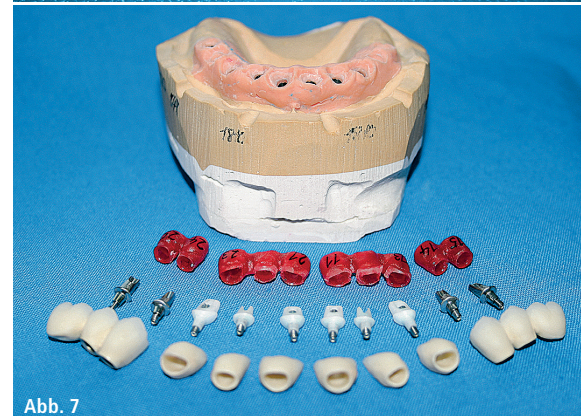
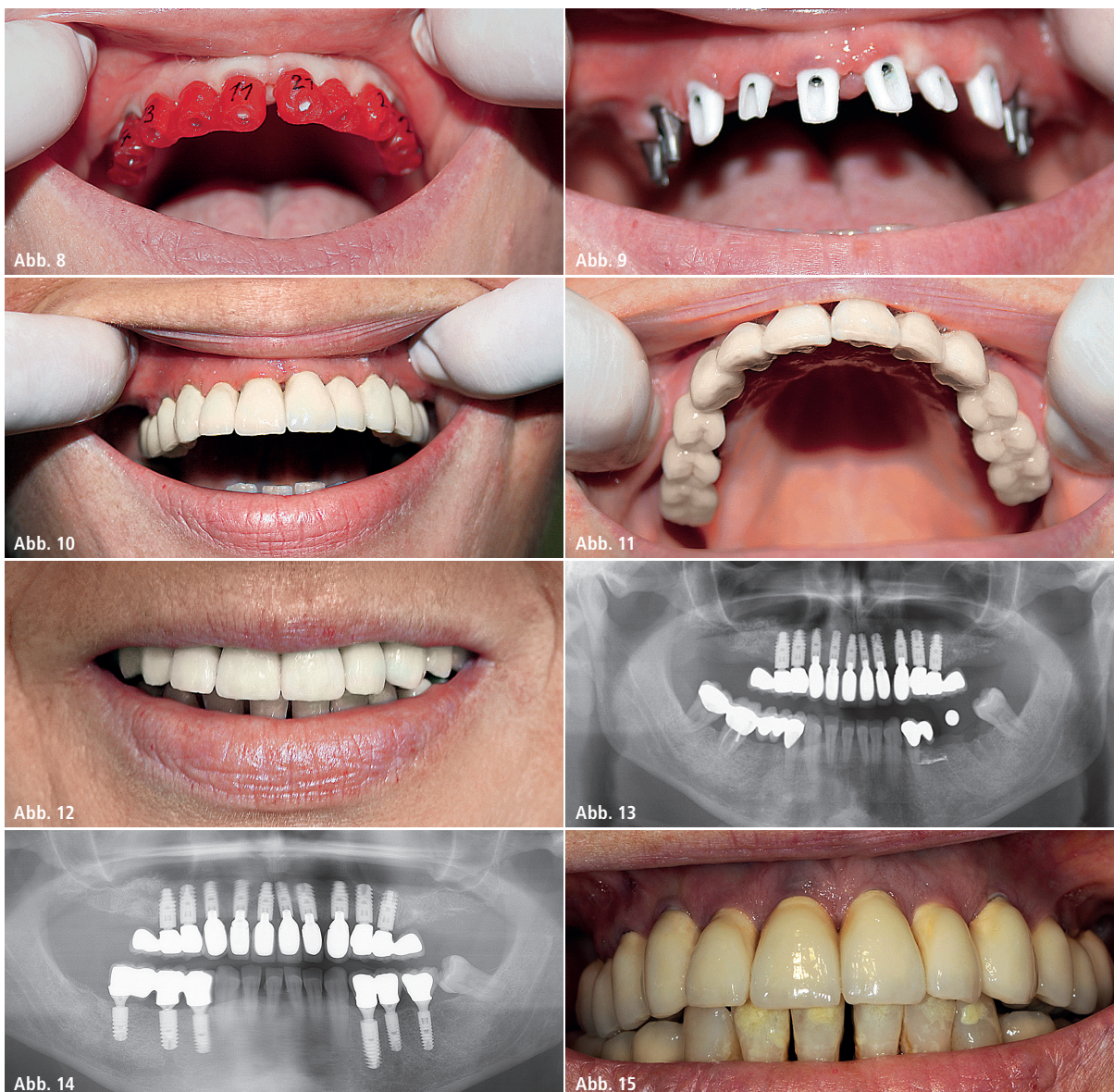

Abb. 7

**Abb. 3:** Intraorale Situation mit Eierschalenprovisorium auf vier SynCone®-Aufbauten – Interimsersatz. – **Abb. 4:** OPG sechs Monate nach Implantatinsertion. – **Abb. 5:** Intraorale Situation am Patienten nach Implantatfreilegung. – **Abb. 6:** Situationsmodell nach Implantatfreilegung mit polygonaler Positionierung der SynCone®-Aufbauten. – **Abb. 7:** Zahntechnische Arbeit im Überblick.





**Abb. 8:** Implantataufbauten mit Einbringschlüssel in situ. – **Abb. 9:** Implantataufbauten in situ definitiv verschraubt. – **Abb. 10:** Definitive Restauration in situ direkt nach Einsetzung. – **Abb. 11:** Okklusalanzeige. – **Abb. 12:** Lippenfall der lächelnden Patientin. – **Abb. 13:** OPG zehn Monate nach Implantatinsertion. – **Abb. 14:** OPG 2016. – **Abb. 15:** Klinische Situation 2016.

## Resümee

2004 wurde das Konzept der Sofortversorgung im zahnlosen Oberkiefer erst seit kurzer Zeit angewendet, sodass noch keine ausreichenden Langzeitstudien vorlagen. Die Ergebnisse waren aber überaus ermutigend – wie dieser Patientenfall mit einem Beobachtungszeitraum von zwölf Jahren zeigt. Auch 2016 besteht immer noch das Ziel darin, dem Patienten die Wartezeit bis zum Einheilen der Implantate zu ersparen. Diese Form der Behandlung kommt zur Anwendung, wenn die oben angegebenen Kriterien umsetzbar sind. Denn diese Therapiekonzepte erfordern eine beson-

ders sorgfältige Vorgehensweise, ausgehend von der Indikationsstellung über die Röntgendiagnostik und die Behandlungsplanung bis hin zur chirurgisch-prothetischen Arbeit. Die DVT-basierte Röntgendiagnostik mit 3-D-Planung der Guided Surgery erlaubt heute eine noch bessere Vorhersagbarkeit und sicherere Umsetzung derartiger Konzepte. Zudem sind die Einflussfaktoren eines stabilen Knochen-Implantat-Komplexes, der nur minimale Bewegungen zulässt, essenziell für die Bildung von Lamellenknochen entlang der Implantatoberfläche geklärt und durch sorgfältige histologische Untersuchungen en détail beschrieben.<sup>9</sup> Trotz der ermutigenden Er-

gebnisse und mittlerweile vorhandenen systematischen Reviews ist die allgemeine Akzeptanz dieser Art der Versorgung in der zahnärztlichen Profession noch sehr zurückhaltend.<sup>10</sup> Der von Gernet et al. gegebene Praxistipp zur implantologischen Abformung, „Man benutzt immer die direkte Methode mit Verblockung, auch wenn nur zwei benachbarte Implantate abgeformt werden sollen“, hat bis heute seine unumstrittene Berechtigung behalten, auch wenn diese aus der Erfahrung des Autors nur wenig Umsetzung bei den implantologischen Prothetikern findet.<sup>11</sup> Insgesamt betrachtet bleibt ein derartiges Sofortversorgungskonzept laut den



## CME-Fortbildung

### Sofortimplantation mit partieller Sofortbelastung

Dr. med. Dr. med. dent. Rainer Fangmann, M.Sc.,  
ZA Michael Stoppa, ZTM Klaus Herrmann

**CME-ID 79569**

Zum Beantworten dieses Fragebogens registrieren Sie sich bitte unter: [www.zwp-online.info/cme-fortbildung](http://www.zwp-online.info/cme-fortbildung)



Infos zur CME-Fortbildung auf ZWP online

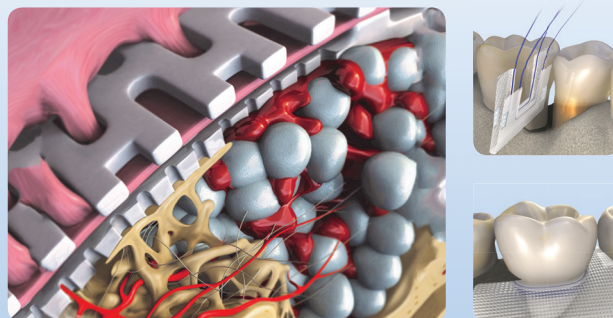
Risikofaktoren nach Hämmerle et al. bei allen Erfolgen und guten Ergebnissen ein Konzept für ein Spezialistenteam, das sich gleichberechtigt mit dem entsprechenden Teamspirit der komplexen Patientenversorgung annimmt.<sup>12</sup> Der „Triolog“ der Spezialisten, wie 2004 bereits gefordert, das Zusammenspiel zwischen chirurgischem Implantologen, Prothetiker und Zahntechniker, steht heute mehr denn je im Vordergrund. Außerdem wird ein Implantatsystem benötigt, das mit seinen Aufbauten und Komponenten eine einfache Anwendung in der Praxis ermöglicht. Der gezeigte Fall beweist, dass das hier angewendete System mit der Hart- und Weichgewebe erhaltenden TissueCare-Konusverbindung für dauerhafte rot-weiße Ästhetik steht. 2004 wurde bereits die Oberkieferfrontzahnregion mit einer vollkeramischen Versorgung, bezogen auf den Implantataufbau und die definitive Krone, rehabilitiert. Die Seitenzahnregionen wurden noch metallkeramisch auf Standardaufbauten restauriert. Mit dem Aufbau (ANKYLOS® TitaniumBase) kann heute präzise und sehr patientenindividuell, durch die Fertigung ästhetisch hochwertiger Keramikaufbauten mit Titaniumkern, eine gewebefreundliche Restauration erfolgen. Die metallkeramische Restauration wird vom Autor heute als obsolet betrachtet.

### Kontakt

**Dr. med. Dr. med. dent.  
Rainer Fangmann, M.Sc.**  
Gesundheitszentrum St. Willehad  
Luisenstraße 28  
26382 Wilhelmshaven  
Tel.: 04421 5066011  
[drfangmann@gmx.de](mailto:drfangmann@gmx.de)

SUNSTAR  
**GUIDOR®**

## GUIDOR® bioresorbable *matrix barrier*



- **alloplastische Membran mit Matrix- und Barrierefunktion**
- **für die gesteuerte Gewebe- und Knochenregeneration**
- **kontrollierte Resorption**



### Verkauf:

Sunstar Deutschland GmbH · Aiterfeld 1 · 79677 Schönau  
Fon: +49 7673 885 10855 · Fax: +49 7673 885 10844  
[service@de.sunstar.com](mailto:service@de.sunstar.com)